

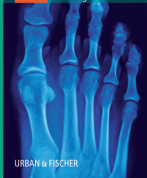


Rudolf Birkner

Das typische Röntgenbild des Skeletts

Standardbefunde und Varietäten
vom Erwachsenen und Kind

4. Auflage



URBAN & FISCHER

